

Коллектив авторов, 2009

## ЭКСПЕРИМЕНТАЛЬНО-МОРФОЛОГИЧЕСКОЕ ОБОСНОВАНИЕ ИСПОЛЬЗОВАНИЯ ЭКЗОГЕННОГО МОНООКСИДА АЗОТА ПРИ ЛЕЧЕНИИ ОГНЕСТРЕЛЬНЫХ РАН

Г.Н. Берченко, А.Н. Шальнев, А. В. Рыкунов, В. И. Татаренков

ФГУ «Центральный научно-исследовательский институт травматологии и ортопедии  
им. Н.Н. Приорова Росмедтехнологий», Москва

*В ходе экспериментально-морфологических исследований изучалось влияние экзогенного монооксида азота (NO) на процессы репаративной регенерации при огнестрельных ранах. Объектом исследования служили 120 белых беспородных крыс. Показано, что использование NO-терапии при лечении огнестрельных ран способствует устранению микроциркуляторных нарушений, активизации макрофагального звена, пролиферации и синтетической активности фибробластов, ослаблению дистрофических и некротических изменений поврежденных тканей зоны коммоции. Это сопровождается ослаблением процессов вторичного некротизирования и, соответственно, ускорением образования, созревания и ремоделирования грануляционной ткани. На основании полученных данных метод NO-терапии может быть рекомендован к применению в клинической практике для лечения огнестрельных ран в стадии воспаления и пролиферации.*

Ключевые слова: огнестрельная рана, воздушно-плазменный поток, монооксид азота (NO)

### *Experimental Morphologic Substantiation of Exogenous Nitric Monoxide Use for Gunshot Wounds Treatment*

G.N. Berchenko, A.N. Shal'nev, A.V. Rykunov, VI. Tatarenkov

*Influence of exogenous nitric monoxide (NO) on the process of reparative regeneration of gunshot wounds was evaluated during experimental morphologic study. Object of the study were 120 white rats. Use of NO-therapy for the treatment of experimental gunshot wounds normalized microcirculation, activated macrophages, increased proliferation and synthetic activity of fibroblasts, decreased dystrophic and necrotic changes in the wound tissues environment. It also decreased secondary necrosis and, hence, promoted synthesis, maturation and remodeling of granulation tissue. The data obtained showed that NO-therapy could be recommended for clinical application to treat gunshot wounds in inflammatory and proliferative stages.*

Key words: gunshot wound, air-plasmic flow, nitric monoxide (NO).

С момента изобретения пороха в Китае в VI веке н.э. до настоящего времени основным средством уничтожения людей в ходе ведения боевых действий остается огнестрельное оружие. В развитых странах этот вид оружия все чаще используется в качестве средства самозащиты, что, к несчастью, приводит к увеличению числа ранений среди мирного населения. Так, по статистике Национального центра по контролю и предотвращению повреждений США, в период с 2000 по 2005 г. число погибших от огнестрельного оружия составило 178 877 человек

[22]. Точной статистической информации, по данной проблеме для России нет, однако в отечественной медицинской литературе стал употребляться термин «военно-городская хирургия», что свидетельствует об актуальности проблемы лечения ранений для специалистов гражданского здравоохранения [9]. Огнестрельные раны принципиально отличаются от других видов ран сочетанием следующих характеристик: 1) образование дефекта ткани по ходу раневого канала, всегда индивидуального по локализации, длине, ширине и направлению; 2)

наличие зоны мертвой ткани вокруг раневого канала; 3) развитие расстройств кровообращения и питания в тканях, граничащих с зоной ранения; 4) загрязнение раны различными микроорганизмами и инородными телами [5]. Одним из основных механизмов нарушения жизнедеятельности тканей в зоне воздействия ранящего снаряда является развитие так называемого синдрома местных нарушений тканевого кровотока [6], локализующихся в периферическом отрезке сосудистого русла, где осуществляется переход кислорода и энергетических субстратов в ткани. Известно, что при любом огнестрельном ранении вокруг раневого канала различают зону контузии (первичного некроза), образующуюся вследствие механического воздействия на ткани ранящего снаряда, и зону сотрясения (коммоции), возникающую в результате воздействия на ткани ударных волн при формировании временной пульсирующей полости. Наибольший интерес для врача представляет зона сотрясения, которая является областью неустойчивого равновесия. При неблагоприятных условиях эта зона способна расширяться и подвергаться некротическим изменениям. Необходимо отметить, что в процессе передачи энергии высокоскоростных ранящих снарядов в живых тканях происходит образование первичных радикалов. Последующие реакции с их участием приводят к возникновению вторичных цитотоксических свободных радикалов, осуществляющих инициирование процессов повреждения биомембран, что наряду с другими факторами обуславливает формирование зоны вторичного некроза [13].

В 1997 г. группой ученых ММА им. И.М. Сеченова, МГТУ им. Н.Э. Баумана и МНИОИ им. П.А. Герцена (А.Б. Шехтер и др.) был открыт неизвестный ранее феномен выраженной стимуляции заживления ран периферийной областью воздушно-плазменного потока. Газовый анализ потока показал высокое содержание молекул монооксида азота (NO) — до 500 мг/м<sup>3</sup>, что позволило выдвинуть гипотезу о доминирующей роли NO в реализации эффекта биостимуляции и предложить новый способ лечения патологии ран — экзогенную NO-терапию [15]. Дальнейшие исследования выявили прямое воздействие NO-содержащего газового потока на пролиферацию фибробластов и их биосинтетическую активность [1], усиление фагоцитоза бактерий и некротического детрита нейтрофилами и макрофагами [8], непосредственное бактерицидное действие [16], вазодилатацию и устранение микроциркуляторных нарушений [15]. Отдельные сообщения [10, 11] свидетельствуют о положительном клиническом эффекте применения воздушно-плазменных потоков в военно-полевой хирургии. Вместе с тем в литературе имеются данные о возможном токсическом действии NO, связанном с его свободнорадикальной природой [23], что может способствовать расширению зоны вторичного некроза и замедлению заживления огнестрельной раны. С

учетом представленных теоретических предпосылок нами проведена экспериментальная работа, целью которой было изучение клинико-морфологических аспектов заживления огнестрельных ран при использовании экзогенного NO.

## МАТЕРИАЛЫ И МЕТОДЫ

Объектом исследования явились 120 белых беспородных крыс массой тела 300±20 г. В качестве источника экзогенного NO использовался аппарат «Скальпель-коагулятор-стимулятор воздушно-плазменный СКВП/NO-01 «Плазон», выпускаемый малыми сериями НИИ ЭМ МГТУ им. Н.Э. Баумана. Воздействие осуществлялось в режиме «NO-терапия» полностью охлажденным газовым потоком при помощи манипулятора «стимулятор-коагулятор» с присоединенной силиконовой трубкой с металлическим наконечником, который вводился в раневую канал. Расчетная концентрация NO в газовом потоке 1500-2000 ppm, время экспозиции 2 мин. После введения в наркоз животных фиксировали на специальном штативе. Огнестрельную рану наносили путем выстрела во внутреннюю поверхность бедра из винтовки Марголина (калибр 5,65 мм, дульная скорость около 320 м/с) с расстояния 10 м. У всех животных непосредственно после ранения производили тампонирование раневого канала стерильной турундой, смоченной в 0,5% водном растворе хлоргексидина.

Экспериментальные животные были разделены на три группы по 40 в каждой. В группе № 1 через 24 ч после ранения выполняли первичную хирургическую обработку раны (ПХО). Затем производили воздействие воздушно-плазменным потоком в режиме NO-терапии по описанной выше методике и тампонировали раневую канал турундой, смоченной в стерильном физиологическом растворе. Эту манипуляцию повторяли ежедневно до полного заживления раны. В группе № 2 после выполнения через 24 часа ПХО также производили ежедневное воздействие воздушно-плазменным потоком в режиме NO-терапии, но турунду смачивали в 0,5% водном растворе хлоргексидина. Группа № 3 служила контролем: после ПХО огнестрельной раны осуществлялась обработка по общепринятой методике лечения огнестрельных ран, то есть канал промывался, нежизнеспособные ткани удалялись, а затем вводилась турунда, смоченная в 0,5% водном растворе хлоргексидина.

За 20 животными из каждой группы вели клиническое наблюдение в условиях стандартного виварного режима. Общее состояние животных оценивали по их выживаемости, изменению массы тела и двигательной активности. О течении раневого

процесса и эффективности лечения судили по динамике и особенностям воспалительной реакции в ране и окружающих тканях, количеству и характеру раневого отделяемого. При этом оценивали срок полного заживления ран, количество гнойных осложнений. На 4-е и 8-е сутки по 10 животных из каждой группы выводили из опыта под наркозом и осуществляли забор материала. Резецированные ткани фиксировали в жидкости Карнуа, заливали в парафин. Срезы толщиной 4-5 мкм окрашивали гематоксилином и эозином, пикрофуксином по Ван-Гизону, производили импрегнацию серебром по Гомори. Методами гистохимии определяли кислые гликозаминогликаны (окрашивание толуидиновым сипим), гликопротеины и гликоген (ШИК-реакция). РНК (реакция Браше).

## РЕЗУЛЬТАТЫ

При клиническом наблюдении нагноение раны в контрольной группе отмечено у 90% животных, при этом в 28% случаев оно явилось причиной летального исхода в результате развития септического шока. В группах № 1 и № 2 нагноение, имевшее место в 75 и 60% случаев соответственно, не приводило к смерти животных. Средний срок полного заживления огнестрельной раны в группе № 1 составил  $32 \pm 1$  сут, в группе № 2 —  $31 \pm 1$  сут, в контрольной группе —  $43 \pm 2$  сут.

К 4-м суткам после ранения при морфологическом исследовании материала обнаруживались все характерные для огнестрельной раны зоны: первичный раневой канал, зона контузии и зона коммоции. В просвете первичного раневого канала выявлялись фибриновые массы, инфильтрированные распадающимися нейтрофильными лейкоцитами, элементами тканевого детрита. Зона контузии была представлена некротизированными волокнами поперечно-полосатой мускулатуры в виде гомогенных бесклеточных эозинфильных масс. Следует отметить, что зона контузии в 1-й и особенно во 2-й группе животных была менее выражена по сравнению с контролем, что, по-видимому, объясняется более активным вращением в нее сосудов и клеточных элементов с последующим ферментативным расщеплением некротизированной ткани. В зоне коммоции можно было выделить два слоя: внутренний (прилежащий к зоне контузии) — представлен элементами формирующейся грануляционной ткани, развивающейся на месте вторично некротизированной мышечной ткани, и наружный, прилежащий к зоне визуальной здоровых тканей, состоящий из мышечных волокон с признаками дистрофических изменений. Если в контрольной группе признаков формирования

грануляционной ткани во внутреннем слое зоны коммоции не выявлялось (рис. 1), то в группах с использованием NO-терапии определялись отдельные островки грануляционной ткани (рис. 2). Нужно отметить, что в 1-й и 2-й группах значительно чаще, чем в контрольной, обнаруживались макрофаги (рис. 3, а), в том числе с ШИК-положительной пенистой цитоплазмой, что свидетельствовало о высокой функциональной активности этих клеток (рис. 3, б). В островках грануляционной ткани определялся не только слой вертикальных сосудов, но и в отдельных случаях признаки образования слоя горизонтальных фибробластов. Эндотелиоциты сосудов и фибробласты отличались выраженной пиронинофилией цитоплазмы и ядрышек, свидетельствующей о высокой биосинтетической активности этих клеток (рис. 4). По сравнению с контрольной группой при использовании NO-терапии чаще выявлялись митозы в фибробластах (рис. 5). В наружном слое зоны коммоции у животных контрольной группы на фоне резко повышенной проницаемости стенок сосудов, отека, явления гемо- и лимфостаза, геморрагических кровоизлияний обнаруживались дистрофически измененные мышечные волокна, часть которых (расположение ближе к зоне контузии) подвергались вторичному некрозу. В группах № 1 и № 2 в результате проводимого лечения выраженные микроциркуляторные расстройства, а также дистрофические и некротические изменения в мышечных волокнах ослабевали, что свидетельствовало об уменьшении распространения зоны вторичного некроза в глубь тканей раневого канала.

К 8-м суткам после ранения явления созревания и ремоделирования грануляционной ткани прогрессировали. В просвете канала огнестрельной раны определялись элементы фибрина и тканевого детрита. Зона контузии была представлена в основном остатками лизируемых нейтрофильными лейкоцитами и макрофагами некротизированных мышечных волокон. Внутренние отделы зоны коммоции были представлены грануляционной тканью, в которой определялись все характерные слои. В контрольной группе в области зоны коммоции выявлялась хорошо развитая грануляционная ткань с многочисленными вертикальными сосудами (рис. 6). В 1-й и 2-й группах грануляционная ткань была менее обширной, но более зрелой (рис. 7): отмечались менее развитый слой вертикальных сосудов и более зрелый слой горизонтальных фибробластов, часть которых превращалась в малоактивные фиброциты. В наружных отделах зоны коммоции микроциркуляторные расстройства в виде расширения и полнокровия сосудов, лимфостаза, повышенной сосудистой проницаемости и, как следствие, отек ткани в 1-й и 2-й группах были менее выраженными. Расположенные здесь мышечные волокна

представлялись в этих группах более сохранными, с меньшими дистрофическими изменениями и признаками распада.

## ОБСУЖДЕНИЕ

Раневой процесс представляет собой цепь последовательных событий, в которых выделяют три стадии: 1) воспаления, 2) новообразования грануляционной ткани, регенерации эпителия; 3) формирования и ремоделирования рубца [2, 12]. На основании гистологических, гистохимических и электронно-микроскопических исследований биоптатов огнестрельных ран установлено, что большинство этих ран отличается торможением репаративных процессов, сопровождающимся резким расстройством системы микроциркуляции, пролонгированной воспалительной и ослабленной макрофагальной реакциями, слабо выраженными пролиферацией и дифференцировкой фибробластов, угнетением фибриллогенеза коллагена. С помощью количественного морфометрического метода исследования показано, что, в отличие от обычных ран травматического происхождения, в огнестрельных ранах происходит распространение дистрофических и некротических процессов и, соответственно, увеличение площади зон коммоции и вторичного некроза [2].

В разных фазах раневого процесса по мере появления новых клеточных популяций меняются типы межклеточных взаимодействий и роль «дирижера клеточного оркестра» переходит от одних клеток к другим. Важную роль в фазе воспаления играют моноциты, мигрирующие из просвета сосудов в очаг повреждения и дифференцирующиеся в макрофаги. Являясь полифункциональными, эти клетки не только фагоцитируют патогенные микроорганизмы и очищают рану от тканевого детрита, но и принимают активное участие в процессе репарации при заживлении ран [2,4,14]. Известно, что макрофаги в ответ на стимулы различного рода способны секретировать более 100 биологически активных субстанций. Среди последних важную роль в процессах репарации играют факторы роста: интерлейкин-1, фактор некроза опухолей, фактор роста фибробластов, эпидермальный фактор роста, трансформирующий фактор роста  $\alpha$  и  $\beta$ , тромбоцито-производный фактор роста, инсулиноподобный фактор роста. Перечисленные факторы оказывают короткодистантное действие на клеточные элементы микроокружения, осуществляя тем самым один из видов межклеточного взаимодействия в зоне повреждения, что необходимо для дальнейшего течения репаративной регенерации. Макрофаги наряду с модулирующим влиянием на пролиферативную и синтетическую функции фибробластов путем паракринной стимуляции активизируют миграцию и пролиферацию

эндотелиоцитов, процессы ангиогенеза. Моноцитопения, вызываемая гидрокортизоном и антимакрофагальной сывороткой, вызывает значительное торможение заживления экспериментальных ран [20].

Одним из основных направлений в лечении огнестрельных ран является применение средств, способствующих восстановлению нормальной жизнедеятельности поврежденных тканей и предотвращающих распространение процессов вторичного некротизирования в зоне коммоции [7, 13]. NO представляет собой короткоживущий свободный радикал, образующийся в организме при помощи фермента NO-синтазы. Этот фермент контролирует превращение аминокислоты L-аргинина в NO и L-цитруллин. В большинстве случаев данное соединение играет роль мессенджера (переносчика), т.е. участвует в регуляции систем внутри- и межклеточной сигнализации, опосредованно воздействуя на разнообразие метаболические процессы. Влияние NO на заживление ран было отмечено до открытия его роли сигнальной молекулы в организме человека. Так, положительное действие на заживление раны у крыс при использовании аргинина выявлено около 30 лет назад [28]. Позднее способность аргинина улучшать течение раневого процесса была объяснена на модели дефицита индуцибельной NO-синтазы у крыс, где заживление ран происходило медленнее из-за отсутствия синтеза NO [29].

NO — единственный из оксидов азота, который можно получить непосредственно из свободных элементов соединением азота с кислородом при высоких температурах (1200-1300<sup>0</sup> C) или в электрическом разряде [3]. В природе он образуется в атмосфере при грозовых разрядах и тотчас же вступает в соединение с кислородом. Подобный механизм получения NO является основой функционирования аппарата СКВВП/NO-01 «Плазон», в котором атмосферный воздух проходит через электрическую дугу, нагревается и ускоряется, переходя в плазменное состояние, — в результате плазмохимической реакции происходит образование NO.

Настоящее исследование показало, что использование экзогенного NO в лечении экспериментальных огнестрельных ран способствует увеличению числа функционально активных макрофагов, ослаблению расстройств микроциркуляторного русла, усилению пролиферации и дифференцировки фибробластов, фибриллогенезу коллагена, что сопровождается ускорением образования, созревания и ремоделирования грануляционной ткани. Увеличение числа макрофагов и их функциональной активности, ослабление микроциркуляторных расстройств и, соответственно, уменьшение отека ткани снижает выраженность дистрофических изменений поврежденных тканей, предупреждая их вторичное

некротизирование в зоне коммоции.

Положительное влияние экзогенного NO на заживление огнестрельной раны, подтвержденное отдельными клиническими исследованиями [10,11], по-видимому, можно объяснить его влиянием на основные клеточные элементы, участвующие в репаративной регенерации поврежденной ткани — макрофаги, фибробласты и эндотелиоциты. Влияние экзогенного NO на функциональную активность макрофагов продемонстрировано с помощью метода фотохемилюминесценции в условиях *in vitro*. При экспозиции культуры макрофагов в воздушно-плазменном потоке, содержащем NO, максимальное увеличение интенсивности свечения, свидетельствующее об активации протеолитических ферментов, происходит через 2 мин воздействия [8]. NO влияет непосредственно на фибробласты. Выявлено, что при прямом воздействии NO на культуру фибробластов синтез белка этими клетками усиливается, тогда как их пролиферативная активность не изменяется [1]. NO является также стимулятором ангиогенеза [21, 24], что связано прежде всего с его влиянием на фактор роста

сосудистого эндотелия, который стимулирует миграцию и организацию эндотелиоцитов. Кроме того, имеются данные о том, что монооксид азота играет определенную роль в стимуляции ангиогенеза моноцитами [19], субстанцией Р [31] и трансформирующим фактором роста —  $\beta 1$  [25].

Таким образом, в экспериментальных исследованиях показано, что использование NO-терапии при лечении огнестрельных ран способствует устранению микроциркуляторных нарушений, активизации макрофагального звена, пролиферации и синтетической активности фибробластов, ослаблению дистрофических и некротических изменений поврежденных тканей зоны коммоции. Это сопровождается ослаблением процессов вторичного некротизирования и, соответственно, ускорением образования, созревания и ремоделирования грануляционной ткани. На основании полученных данных метод NO-терапии может быть рекомендован к применению в клинической практике для лечения огнестрельных ран в стадии воспаления и пролиферации.

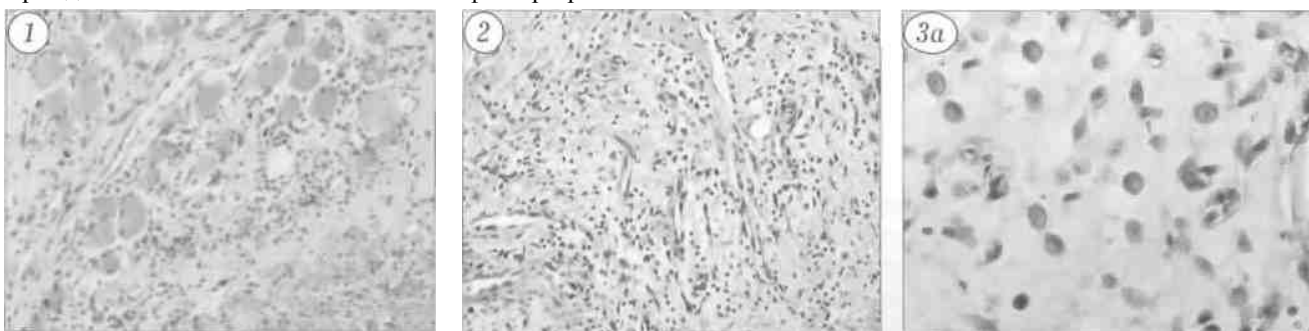


Рис.1. Контрольная группа животных, 4-е сутки после травмы. Зона коммоции: разрушение дистрофически измененных мышечных волокон, формирования грануляционной ткани не выявляется (окраска гематоксилином и эозином, ув.400).

Рис. 2. 1-я группа животных. 4-е сутки после травмы. Зона коммоции: формирование вертикальных сосудов в островке грануляционной ткани (окраска гематоксилином и эозином, ув. 400)

Рис. 3. 4-е сутки после травмы, зона коммоции.

а — 2-я группа животных: относительно многочисленные макрофага (окраска гематоксилином и эозином, ув. 900); б — 1-я группа животных: ШИК-положительная цитоплазма функционально активных макрофагов (ув. 900).

Рис. 4. 2-я группа животных, 4-е сутки после травмы. Зона коммоции: выраженная пиронинофилия цитоплазмы и ядрышек фибробластов и эндотелиоцитов. Формирование слоя горизонтальных фибробластов (окраска по Браше, ув. 900).

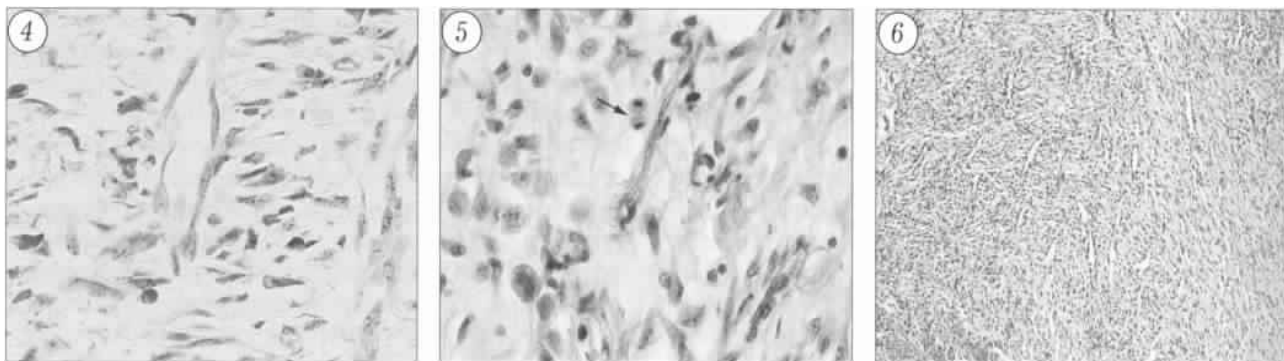


Рис. 5. 1-я группа животных, 4-е сутки после травмы. Зона коммоции: митотически делящийся фибробласт вблизи стенки вертикального сосуда (стрелка) (окраска гематоксилином и эозином, ув. 900).

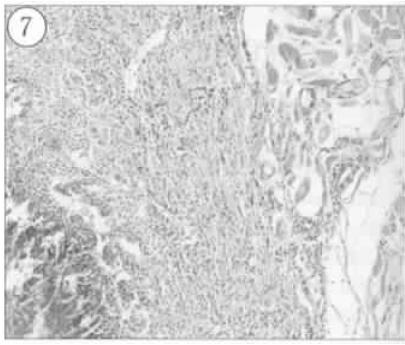


Рис. 6. Контрольная группа животных. 8-е сутки после травмы. Зона коммоции: обширная грануляционная ткань с многочисленными вертикальными сосудами и признаками воспалительной реакции (окраска гематоксилином и эозином, ув. 200)

Рис 7. 1-я группа животных, 8-е сутки после травмы. Узкая полоса созревающей грануляционной ткани с немногочисленными сосудами в зоне коммоции (окраска гематоксилином и эозином, ув. 200).

## ЛИТЕРАТУРА

1. *Абакумова О.Ю., Цветкова Т.А., Шехтер А.Б.* Воздействие экзогенного оксида азота на клеточные культуры фибробластов и клеток невриномы. //NO-терапия: теоретические аспекты, клинический опыт и проблемы применения экзогенного оксида азота и медицине. Материалы науч.-практ. конф. — М., 2001. — С. 40-42.
2. *Берченко Г.Н.* Морфологические аспекты заживления осложненных ран. Автореф. дис.... д-ра мед наук — М., 1997.
3. *Википедия свободная энциклопедия* (Электронный ресурс). — 2009. — <http://ru.wikipedia.org/wiki/NO>
4. Воспаление. Руководство для врачей //Под ред. В.В. Серова. В.С. Паукова. — М., 1995.
5. *Давыдовский И.В.* Огнестрельная рана человека. — М., 1952— Т. I. — С 360.
6. *Ерохов А.Н.* Патофизиологические предпосылки прогнозирования раневого процесса и оптимизации лечения раненных в конечности. //Клин. мед. патофизиол. — 1997 — N 1. — С. 48-53.
7. *Кесян Г.А.* Новые подходы в комплексном лечении огнестрельных ранений конечностей. Автореф. дис. д-ра мед наук. — М., 2001.
8. *Кротовский Г.С., Зудин А.М., Учкин И.Г. и др.* Воздействие экзогенного оксида азота, полученного при помощи аппарата «Плазон», на систему раневых макрофагов. //NO-терапия: теоретические аспекты, клинический опыт и проблемы применения экзогенного оксида азота в медицине. Материалы науч.-практ. конф. М., 2001 — С. 43-47.
9. *Курбанов С.Х.* Ошибки и осложнения при лечении огнестрельных переломов конечности в мирное время. Автореф. Дис. канд. Мед. наук — СПб., 1998.
10. *Лукашев О.Н., Тесленко Ю.А., Шачкин В.М. и др.* Применение плазменных потоков в комплексном лечении открытых огнестрельных и минно-взрывных повреждений //NO-терапия: теоретические аспекты, клинический опыт и проблемы применения экзогенного оксида азота в медицине. Материалы науч.-практ. конф.—М., 2001—С. 146-149.
11. *Марахонич Л.А., Москаленко В.И.* Использование воздушно-плазменных потоков и оксида азота в лечении огнестрельных ранений. //NO-терапия: теоретические аспекты, клинический опыт и проблемы применения экзогенного оксида азота в медицине. Материалы науч.-практ. конф. — М., 2001 — С. 143—146
12. *Серов В.В., Шехтер А.Б.* Соединительная ткань. — М., 1981.
13. *Шапошников Ю.Г., Богданов Г.Н., Варфоломеев В.П. и др.* Огнестрельная рана, физико-химические и медико-биологические аспекты. — М., 2002.
14. *Шехтер А.Б., Берченко Г.Н., Николаев А.В.,* Грануляционная ткань: воспаление и регенерация //Арх. пат. — 1984. — N 2.— С. 20-29
15. *Шехтер А.Б., Кабисов Р.К., Пекшев А.В. и др.* Экспериментально-клиническое обоснование плазмодинамической терапии ран оксидом азота //Бюл. экспер. биол. — 1998. — Т. 120. N 8. — С. 210-215.
16. *Шулутко А.М., Рянис И.В., Крюгер Ю.Л. и др.* Изучение влияния экзогенного оксида азота, генерируемого аппаратом «Плазон», на рост микроорганизмов in vitro //NO-терапия: теоретические аспекты, клинический опыт и проблемы применения экзогенного оксида азота в медицине. Материалы науч.-практ. конф. — М., 2001. — С. 43-45.
17. *Cohen B.J., Danon D., Roth G.S.* Wound repair in mice as influenced by age and antimacrophage serum. //J. Gerontol. 1987. — Vol. 42. — P. 255-301
18. *Kaushik P., Yi-Fan Li., Yoshitaka H.* Role of nitric oxide in central sympathetic outflow. //Exp Biol Med. — 2001. Vol. 226, N 9. —P. 814-824.
19. *Leibovich S.J., Polverita P.J., Fong T.W.* Production of angiogenic activity by human monocytes requires an L-arginine/nitric oxide-synthase-dependent effector mechanism //Proc. Nat. Acad. Sci. USA — 1994 — Vol. 91. — P. 4190-4194.
20. *Leibovich S.J., Ross R.* The role of the macrophages in wound repair. A study with hydrocortisone and antimacrophage serum. //Amer. J Path. — 1975. — Vol. 78. — P. 71-101.
21. *Morbidelli L., Chang C.N., Douglas J.G. et al.* Nitric oxide mediates mitogenic effect of VEGF on coronary venular endothelium. //Amer. J. Physiol — 1990. — Vol. 270. — P. 411-415.
22. *National Center for injury prevention and control.* 2000-2005. United States Firearm Deaths and Rates per 100.000 (Электронный ресурс), <http://www.cdc.gov>
23. *Pacher P.A., Beckman J.S., Liaudet L.* Nitric oxide and peroxynitrite in health and disease //Physiol. Rev. — 2007. — Vol.87. — P. 315-424.
24. *Pamela G.L., Yang H T., Terjung R.L.* Arteriogenesis and angiogenesis in rats ischemic hindlimb: role of nitric oxide. //Amer. J. Physiol. — 2001. — Vol. 281 — P. 2528-2538.
25. *Roberts A.B., Sporn M.B., Assoian R.K., et al* Transforming growth factor type beta: rapid induction of fibrosis and angiogenesis in vivo and stimulation of collagen formation in vivo. Proc. Nat. Acad. Sci. USA. — 1986. — Vol. 83. — P. 4167-4171.
26. *Schaffer M.R., Efron P.A., Thornton F.J.* Nitric oxide an autocrine regulator of wound fibroblast synthetic function. //J. Immunol. — 1997. — Vol. 1158. N5.-P. 2375-2381.
27. *Schwentker A., Vodovotz Y., Weller R. et al.* Nitric oxide and wound repair: role of cytokines? //Nitric Oxide. — 2002.— Vol.7. — P. 1-10.
28. *Seifer E., Rettura G, Barbul A. et al.* Arginine: an essential amino acid for injured rats. //Surgery — 1978. — Vol. 84. — P. 224-230.
29. *Shi H.P., Efron D.T., Most D. et al.* Supplemental dietary arginine enhances wound healing in normal but not inducible nitric oxide synthase knockout mice. //Surgery. — 2000 — Vol. 128. — P. 374-378.
30. *Wallis J.P.* Nitric oxide and blood: a review. //Transfusion med. — 2005. — Vol. 15. — P. 1- 11.
31. *Ziche M., Morbidelli L., Masini E. et al.* Nitric oxide mediates angiogenesis in vivo and endothelial cell growth and migration in vitro promoted by substance P. //J. Clin. Invest. — 1994. — Vol. 94. — P. 2036-2044.

— врач травматолог-ортопед. аспирант ЦИТО, тел.: (8) 903-771-89 40, e-mail: [alexey.rykunov@mail.ru](mailto:alexey.rykunov@mail.ru); Татаренков *В.И.* — канд. мед. наук, старший науч. сотр отдела экспериментальной травматологии и ортопедии ЦИТО, тел.: (8) 903-149-65.-77. Адрес ФГУ ЦИТО им. П.Н. Приорова: 127299. Москва, ул. Приорова, дом 10.